

# VETERINARIA

## REGENERACIÓN DEL CAPARAZÓN EN *Testudo hermanni hermanni* DESPUÉS DE UN INCENDIO FORESTAL

A. MARTÍNEZ-SILVESTRE & J. SOLER-MASSANA

Centre de Recuperació d'Amfibis i Rèptils de Catalunya (C.R.A.R.C.)  
08783 Masquefa, Barcelona. España  
e-mail: CRARC\_COMAM@hotmail.com

**Key words:** *Testudo hermanni*, forest fires, shell burn, regeneration.

### INTRODUCCIÓN

La elevada capacidad de regeneración del caparazón en tortugas es un hecho constatado (DEVAUX, 1999, MERCHÁN & MARTÍNEZ-SILVESTRE, 1999). Las agresiones externas a esta estructura anatómica son constantes (ej. causadas por agentes microbiológicos, mordiscos de depredadores, caídas, incendios forestales...) y parece ser que evolutivamente se ha seleccionado una estructura resistente y con una alta capacidad de curación (BOYER, 1991). Los animales de vida libre, sin intervención humana, curan lesiones importantes siguiendo un mismo patrón de respuesta tisular a la cicatrización. El presente estudio pretende aportar datos sobre el modo en que el organismo del quelonio responde a una agresión externa por hipertermia y cura las lesiones por segunda intención y sin intervención clínica, a fin de conocer la fisiología de la cicatrización del caparazón en quelonios.

### EJEMPLARES

Entre el 9 y el 12 de Abril de 1994 un incendio asoló 4.800 ha en el Parque Natural del Macizo del Garraf (Barcelona) afectando de un modo drástico a la población de tortugas que en ese momento eran objeto de un proyecto de reintroducción. El incendio acabó inmediatamente con la vida del 75 % de la población (LOZANO & TARÍN 1994; MARTÍNEZ SILVESTRE & SOLER 1998). Se pudieron recoger aun vivas 13 tortugas de las cuales 8 ejemplares murieron dentro de la primera

semana de hospitalización y otros 2, años después aparentemente por causas ajenas al incendio. Las necropsias que se realizaron en las primeras mostraron muertes como consecuencia de la inhalación de humo, amputaciones severas de extremidades, edema generalizado y enfisema pulmonar. En las segundas, las necropsias permitieron evidenciar el proceso de regeneración del caparazón aquí descrito.

De esta situación se salvaron tres ejemplares (dos hembras y un macho) con intensas quemaduras en la porción caudo-dorsal del caparazón que siguen vivos en la actualidad. A cada uno de estos, se les estabilizó clínicamente y se les puso en cercados al exterior en los que se alimentaban y vivían con normalidad (la hembra llegó a criar en tres ocasiones en años posteriores). Durante los seis años siguientes se tomaban datos de la evolución de las heridas en el caparazón que también han servido para confeccionar la presente descripción.

### ANÁLISIS DE LAS LESIONES

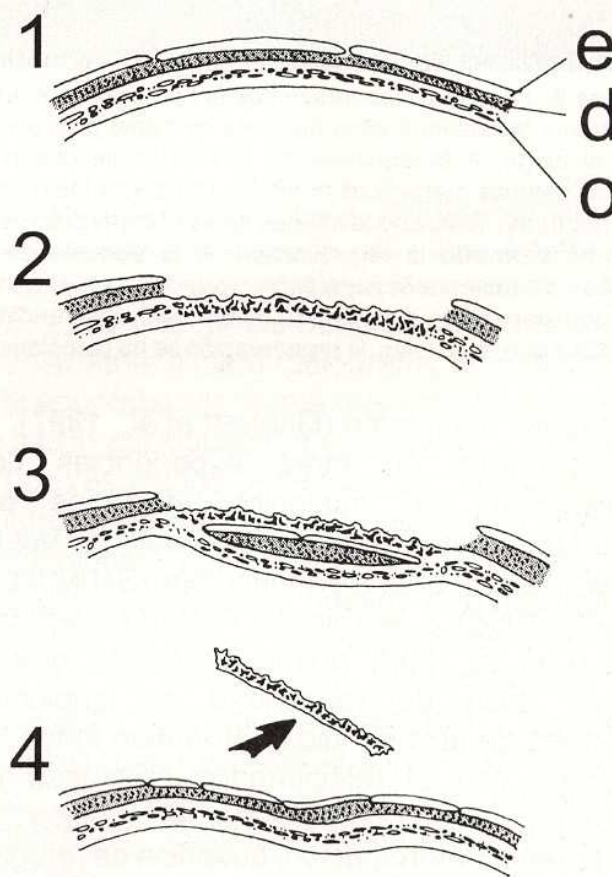
Durante un incendio forestal, las lesiones por quemadura no son las únicas ni las más importantes que afectan a las tortugas. La mayor causa de mortalidad la produce la progresiva y cambiante hipertermia que afecta a los tejidos internos del animal (provocando lesiones irreversibles en hígado, riñón o pulmón) y la asfixia por inhalación de los gases propios de la combustión (MERCHÁN & MARTÍNEZ-SILVESTRE, 1999). En los animales supervivientes también se darán a corto plazo



repercusiones en funciones tan básicas como la digestión (BJORNDAL, 1987), la espermatogénesis (KUCHLING, 1982) o la misma termoregulación (MEEK, 1988).

En los tres animales controlados el porcentaje de superficie del caparazón afectado por las quemaduras oscilaba entre un 30 y un 50 %. Cuando el fuego contacta con el caparazón se produce una quemadura directa por la extrema temperatura que reciben las placas corneas. Las tres capas fisiológicas, epidérmica, dérmica y capa ósea (Figura 1a) sufren un shock calórico y por consiguiente un inmediato proceso de muerte celular (BARTEN, 1996). La capa córnea o externa sufre decoloración y se desprende durante el incendio o hasta un año después. Esto es consecuencia del grado de desvitalización que sufre la capa intermedia o dérmica, encargada de la vascularización y la regeneración parcial de las escamas (KUCHLING, 1997). En las tortugas controladas, algunas de las escamas perdieron el color sólo parcialmente, debido a que la combustión no afectó a toda la escama ni a toda la capa dérmica subyacente. En ese caso tardó más en caer la porción de placa afectada, que siguió unida a la placa sana. Tras la pérdida de las escamas desvitalizadas, la capa dérmica muere inmediatamente y deja al descubierto la capa ósea o interna. En la mayoría de ocasiones, la capa ósea también está muerta y los huesos del caparazón también están desvitalizados por ausencia de riego sanguíneo (Figura 1b). En esos casos, el hueso no cae inmediatamente sino que queda durante años protegiendo las estructuras internas vitales y cumpliendo las funciones de "fijador externo" para ayudar a la regeneración de un nuevo caparazón. Esta regeneración se inicia debajo del hueso muerto y es el proceso que más tarda (unos 5 a 6 años). Si el animal tiene su metabolismo estabilizado después del incendio, se inicia inmediatamente una activación de tejidos internos de granulación que permitirá el cierre de las lesiones y la consolidación ósea, constituyendo una cicatrización por segunda intención a muy largo plazo. Se inicia entonces la estructuración de una nueva superficie ósea vital debajo de la muerta (Figura 1c). Una vez terminada esta capa, se regeneran encima de ella la dérmica

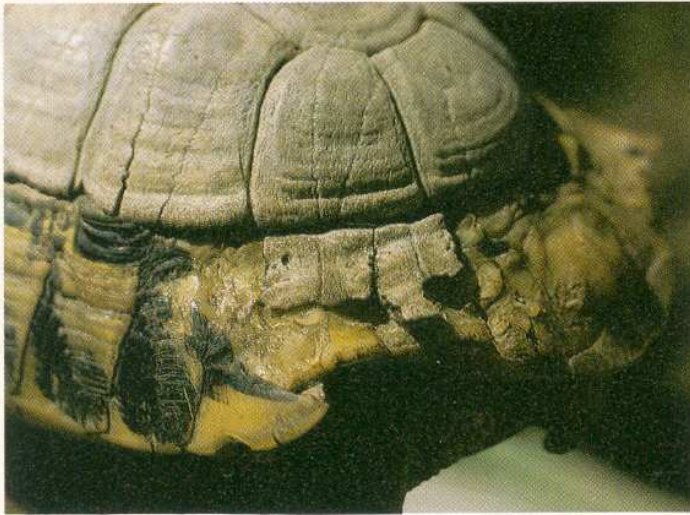y posteriormente la córnea. Sólo cuando el nuevo caparazón está completo, el antiguo hueso muerto caerá para dejar al descubierto un caparazón con un aspecto totalmente anómalo (Figura 2). Si bien este nuevo caparazón tiene, como el anterior, las tres capas ya descritas, la disposición de la externa (las escamas córneas) no es la misma que antes, dejando patente que se trata de un resto cicatricial (Figura 1d).



**Figura 1.** Corte sagital del caparazón en distintas etapas. a: caparazón normal de una tortuga (e capa epidérmica-córnea, d capa dérmica-vascular y c capa ósea); b: recién lesionado por quemadura; c: en fase de regeneración; d: caída de la porción ósea y exteriorización del caparazón cicatricial.

Este sistema de regeneración es inespecífico, o sea, no se activa sólo en circunstancias de hipertermia sino en otros muchos casos como infecciones bacterianas o fúngicas, mordiscos de depredadores, corrosión por compuestos químicos, etc... que afecten a las tres capas citadas. De este modo, pueden observarse tortugas con hueso exteriorizado (iniciando la cicatrización a largo término) en infecciones del caparazón en áreas





**Figura 2.** Imagen del caparazón de la hembra de *Testudo hermanni hermanni* 5 años después de haber sido afectada por el fuego. A la izquierda de la imagen se observan placas córneas marginales normales (no afectadas por las quemaduras). Arriba de la imagen se ve el caparazón óseo que ha permitido la regeneración. A la derecha de la imagen se observa el caparazón cicatricial y en el centro pueden apreciarse dos piezas óseas casi desprendidas debido a que, bajo ellas, la regeneración se ha completado.

puntuales del mismo (GARNER *et al.*, 1997).

Basándose en otras experiencias con poblaciones de quelonios afectadas por incendios como *Geochelone pardalis* (LAMBERT *et al.*, 1998), *Clemmys insculpta* (SAUMURE & BIDER, 1998) o la misma *Testudo hermanni* (FÉLIX *et al.*, 1989) puede concluirse que la mayor tasa de mortalidad en quelonios después de un incendio la producen todos los factores con él relacionados (dificultad de termoregulación comportamental, aridificación del terreno, deforestación, ausencia de refugios y de alimento postincendio) y no propiamente las quemaduras. Los pocos animales supervivientes a estas catástrofes tienen una elevada capacidad de regeneración que permitiría la recuperación de la población si no se sucedieran otros incendios repetidamente en una misma zona, debilitando aun más las poblaciones y comprometiendo su perdurabilidad.

**Agradecimientos:** Al Cuerpo de Bomberos y Agentes Forestales de la Generalitat de Catalunya, que rescataron las tortugas empleadas para realizar esta descripción; al Servei de Parcs Naturals de la Diputació de Barcelona y a la Direcció de Medi Natural de la Generalitat de Catalunya, por la perseverancia

pese a los contratiempos en la recuperación de esta especie en el Parc Natural del Garraf.

## REFERENCIAS

- BARTEN, S. L. (1996): Thermal burns. pp. 419-421, in: MADER, D. R. (ed.) *Reptile medicine and surgery*. Saunders. Philadelphia.
- BJORNDAL, K. A. (1987): Digestive efficiency in a temperate herbivorous reptile, *Gopherus polyphemus*. *Copeia*, 1987: 714-720.
- BOYER, T.H. (1991): Chelonian shell infections. *Bulletin of the Association of Reptilian and Amphibian Veterinarians*, 3.
- DEVAUX, B. (1999): *La tortue sauvage*. Sang de la Terre, Paris.
- FÉLIX, J., CAPALLERES, X., BUDÓ, J., & FARR, M. (1989): Estructura de una población de tortuga mediterránea (*Testudo hermanni robertmertensi*, Wermuth) antes y después de un incendio forestal. *Treballs d'Ictiologia i Herpetologia*, 2: 210-223.
- GARNER, M. M., HERRINGTON, R., HOWERTH, E. W., HOMER, B. L., NETTLES, V. F., ISAZA, R., SHOTTS, E. B., & JACOBSON, E. R. (1997): Shell disease in river cooters (*Pseudemys concinna*) and yellow-bellied turtles (*Trachemys scripta*) in a Georgia (USA) lake. *Journal of Wildlife Diseases*, 33(1): 78-87.
- KUCHLING, G. (1982): Effect of temperature and photoperiod on spermatogenesis in the tortoise, *Testudo hermanni hermanni*, Gmelin. *Amphibia-Reptilia*, 2(3):192-203.
- KUCHLING, G. (1997): Restoration of epidermal scute patterns during regeneration of the chelonian carapace. *Chelonian Conservation and Biology*, 2(4): 500-506.
- LAMBERT, M. R. K., CAMPBELL, K. L., & KABIGUMILA, J. D. (1998): On growth and morphometrics of leopard tortoises, *Geochelone pardalis*, in Serengeti National Park, Tanzania, with observations on effects of bushfires and latitudinal variation in populations of eastern Africa. *Chelonian Conservation and Biology*, 3:46-57.
- LOZANO, A., & TARÍN, R. (1994): Projecte de reintroducció de la tortuga mediterrània al Massís del Garraf. *Trobada d'estudiosos del Garraf*, 2::37-41.
- MARTÍNEZ-SILVESTRE, A., & SOLER-MASSANA, J. (1998): Criteris de selecció de la tortuga mediterrània (*Testudo hermanni hermanni*) reintroduïda al Parc Natural del Garraf. *Trobada d'estudiosos del garraf*, 3: 29.
- MEEK, R., & AVERY, R. A. (1988): Thermoregulation in chelonians. *Herpetological journal*, 1: 253-259.
- MERCHÁN, M., & MARTÍNEZ-SILVESTRE, A. (1999): *Tortugas de España*. Antiquaria, Madrid.
- SAUMURE, R. A., & BIDER, J. R. (1998): Impact of agricultural development on a Population of Wood turtles (*Clemmys insculpta*) in Southern Quebec, Canada. *Chelonian Conservation and Biology*, 3: 37-45.